

implant

CHIRURGIE - PROTHÈSE

MODE D'EMPLOI

Atlantis™ de Astra Tech

Des piliers sur mesure CAD/CAM pour les principaux systèmes implantaires

Nicolas CRESSOLE - Philippe VENDEVILLE

Tiré à part réalisé avec le soutien d'Astra Tech

4

VOLUME 16 - Novembre 2010

Réhabilitation complète au maxillaire supérieur (Cas du Dr Vendeville)

PRÉSENTATION DU CAS

Ce cas présente une réhabilitation au maxillaire supérieur par bridge implantaire scellé utilisant des piliers Atlantis™ sur des implants Biomet 3i. Elle a été effectuée sans fausse gencive et avec un recouvrement céramique total afin d'assurer une intégration optimale pour le patient tant sur le plan fonctionnel qu'esthétique et moral.

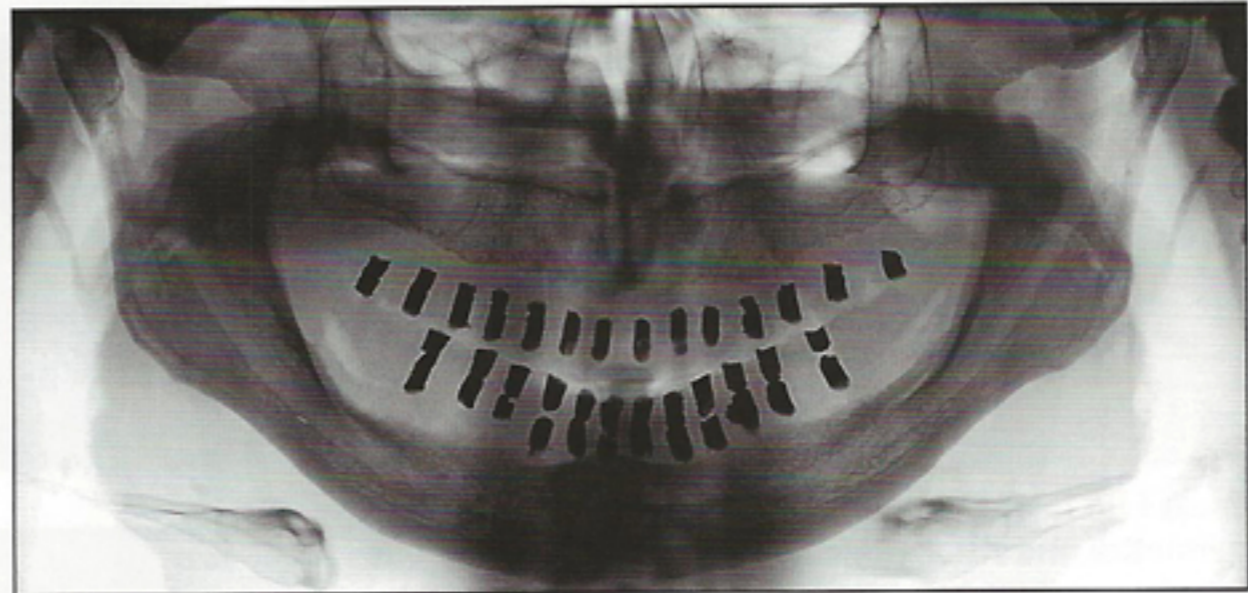


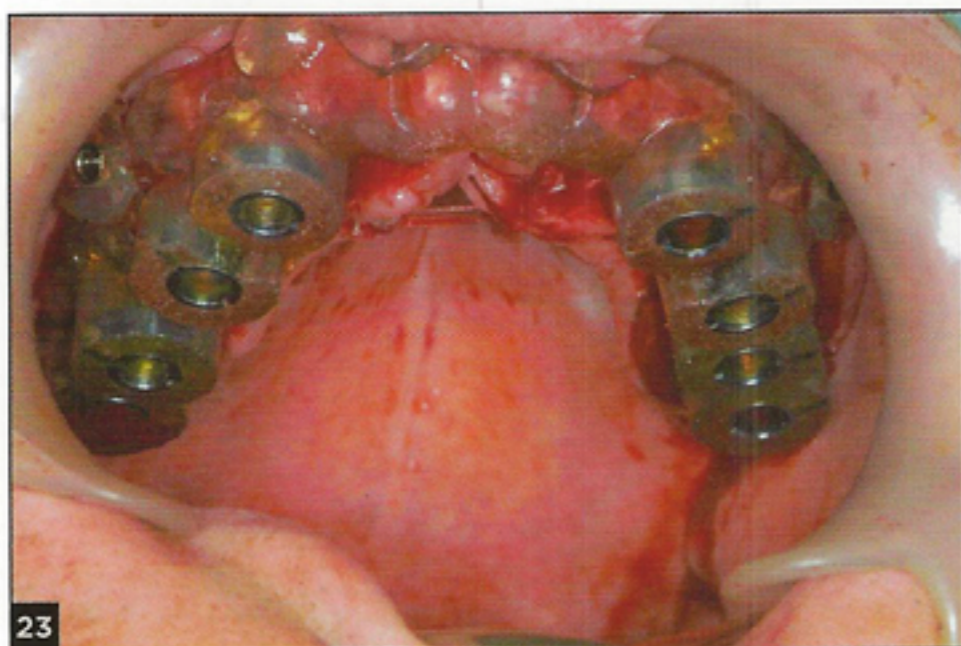
FIG. 21 / Radiographie initiale montrant une atrophie sévère du maxillaire en hauteur et épaisseur. Une chirurgie préimplantaire a été effectuée par le Dr Benoît Philippe : réalisation d'un double comblement sinusien par abord latéral avec os autogène d'origine iliaque et de greffes d'apposition (onlays d'origine ramique) au niveau du maxillaire antérieur.

PLANIFICATION DU TRAITEMENT

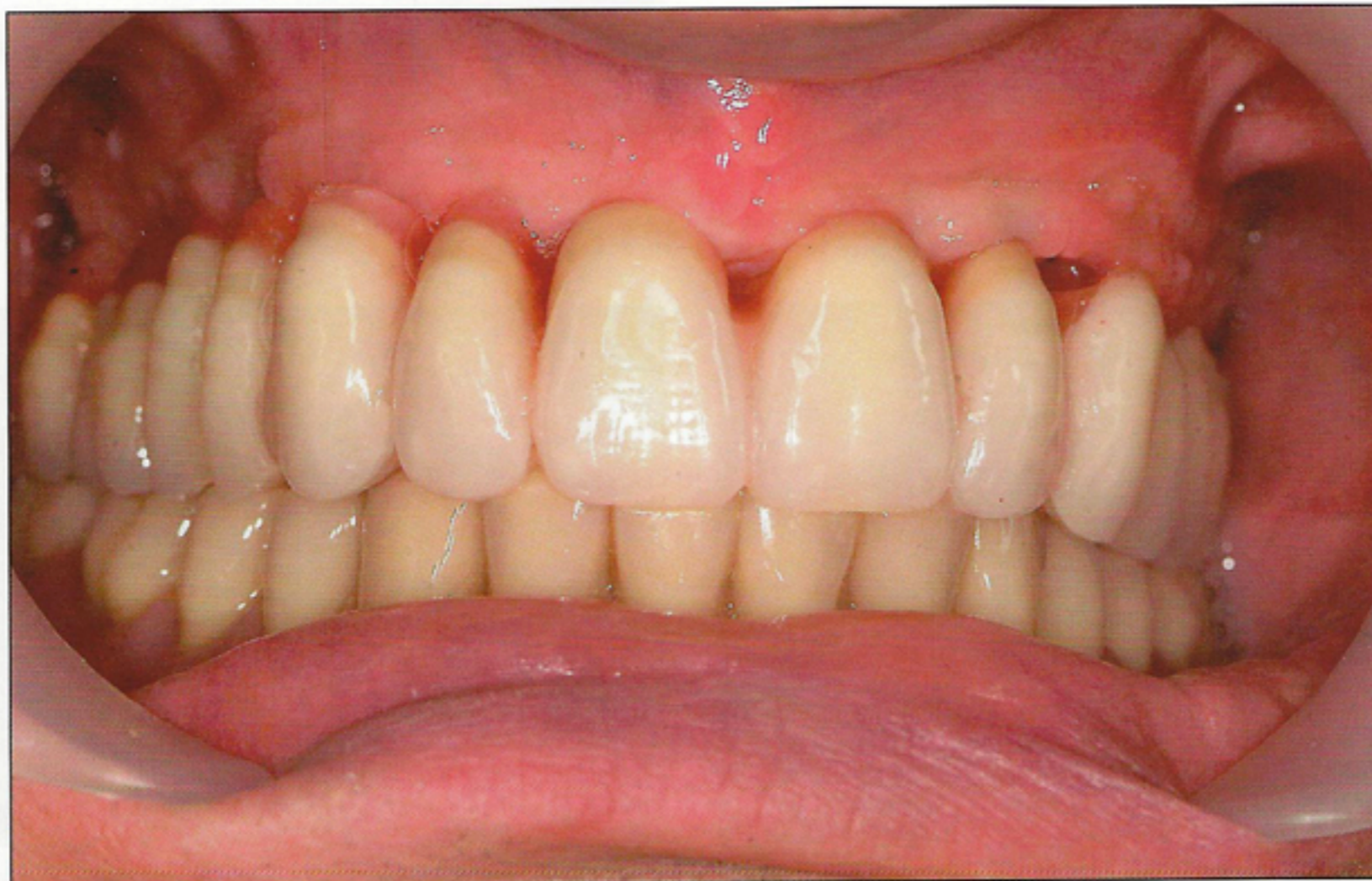

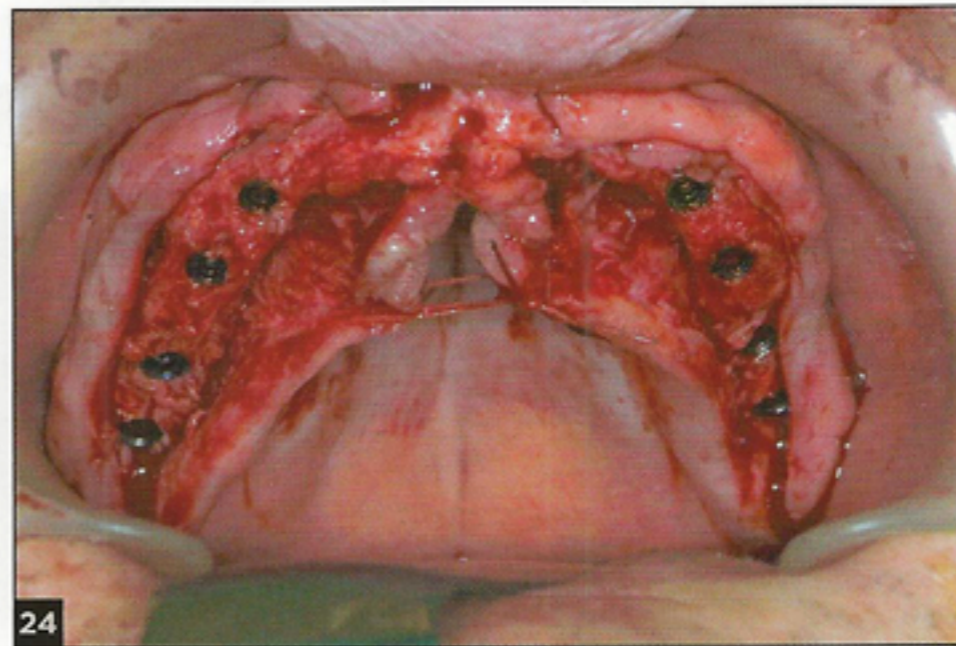
FIG. 22 / Toutes les étapes d'un traitement implantaire dépendent de l'analyse préopératoire et du montage diagnostique.

PHASE CHIRURGICALE I : MISE EN NOURRICE



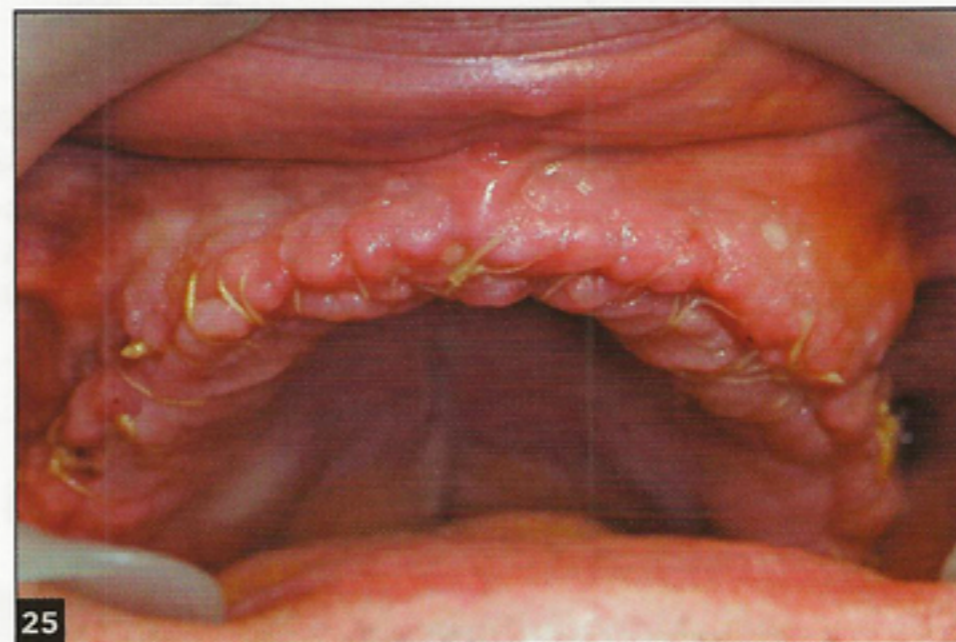
23

FIG. 23 / Un lambeau de pleine épaisseur est levé pour permettre une vision large du champ opératoire et une adaptation rigoureuse et précise du guide chirurgical (Simplant™ Materialise Dental).



24

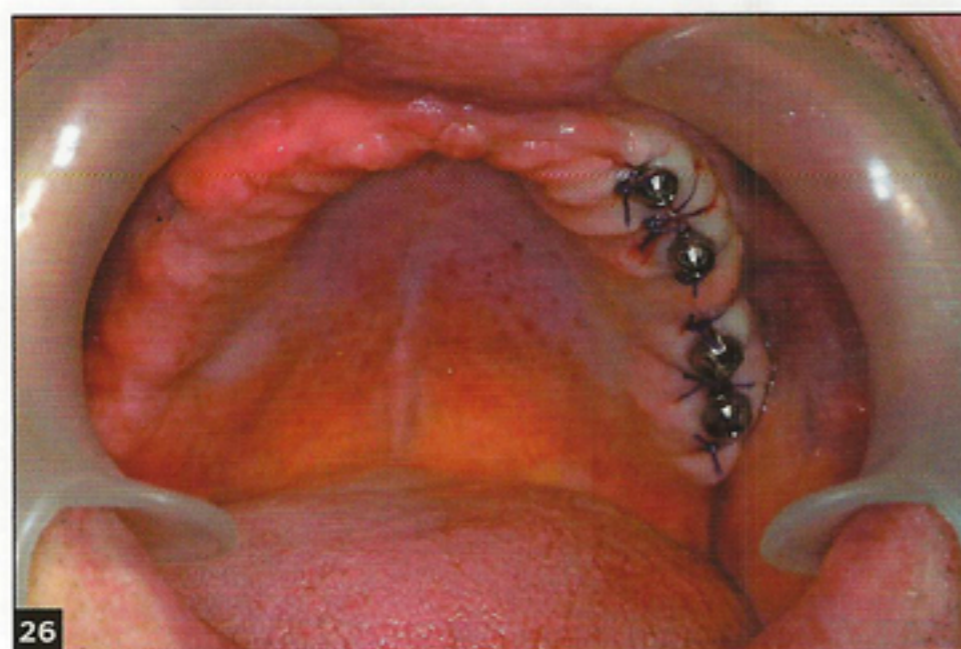
FIG. 24 / Huit implants Biomet 3i sont posés avec l'aide du guide Navigator™ assurant l'exact positionnement des points d'émergence, le respect des axes biofonctionnels et la précision du niveau d'enfouissement. Nous n'implantons pas en secteur antérieur ; l'acceptation linguale par des pontiques incisifs se révèle bien souvent plus confortable que des émergences implantaires.



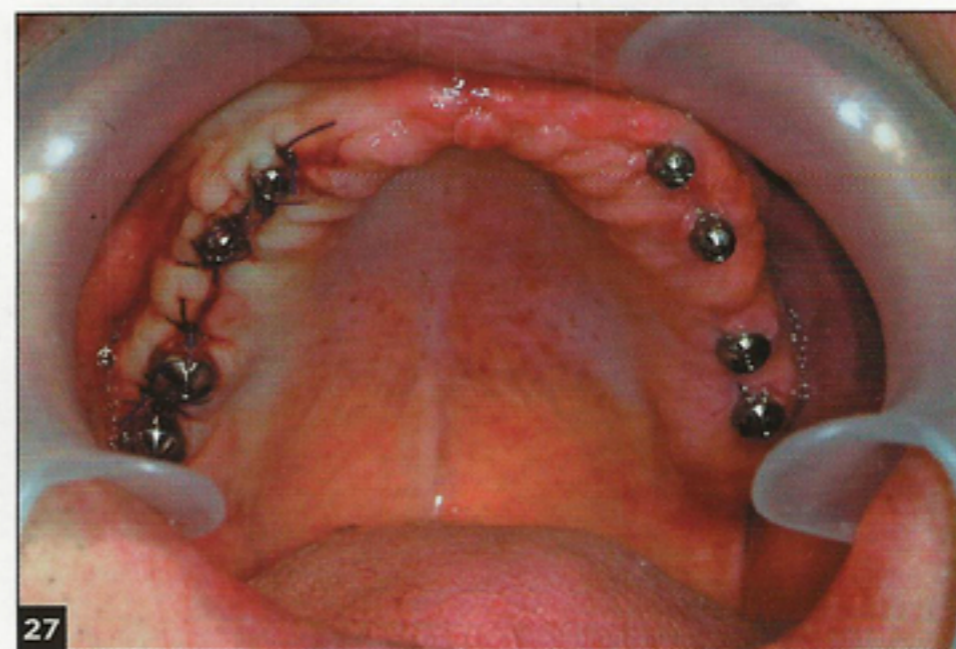25

FIG. 25 / Contrôle postopératoire à 2 semaines.

PHASE CHIRURGICALE II : MISE EN FONCTION



26



27

FIG. 26 et 27 / À l'issue du délai d'ostéo-intégration, les vis de couverture sont retirées et remplacées par des vis de cicatrisation. À ce stade, il est essentiel de préparer l'architecture tissulaire péri-implantaire par des techniques d'incision décalée et de demi-épaisseur.

PRISE D'EMPREINTE ET RÉALISATION DU MAÎTRE MODÈLE

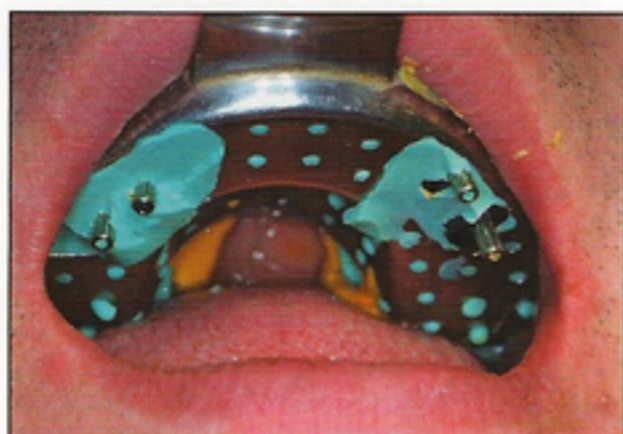

FIG. 28 / Une simple empreinte est suffisante. Elle est enregistrée par technique *pop-in* en région postérieure (cf. difficulté d'ouverture buccale), associée à une technique *pick-up* antérieure.

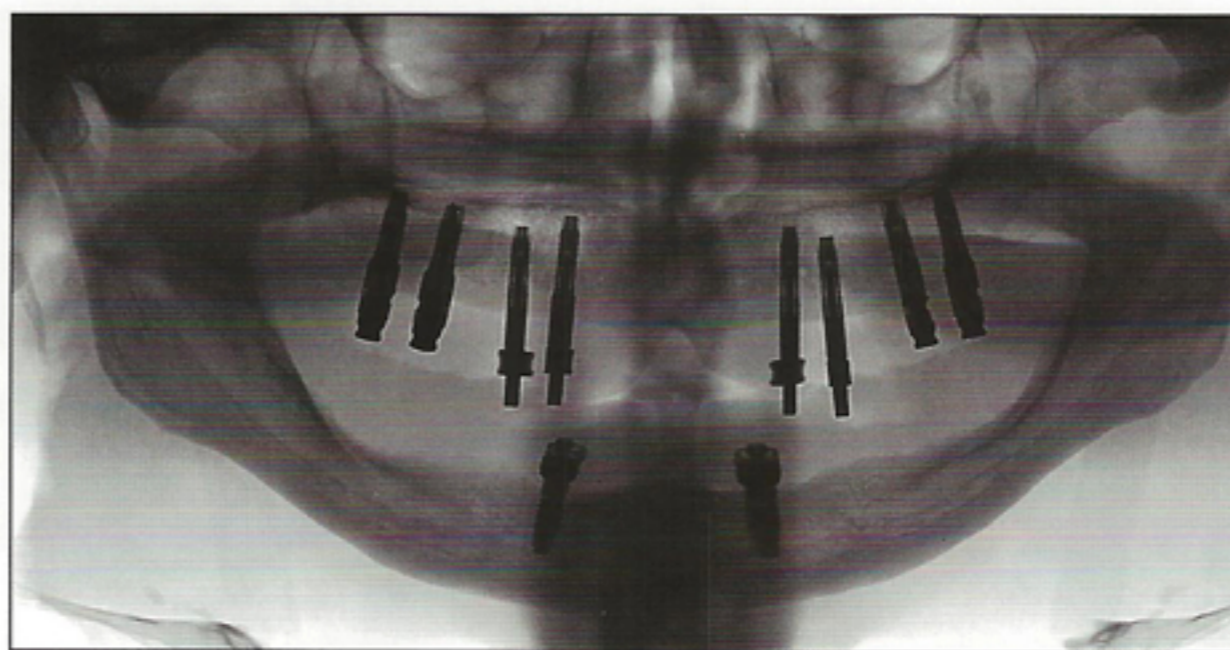
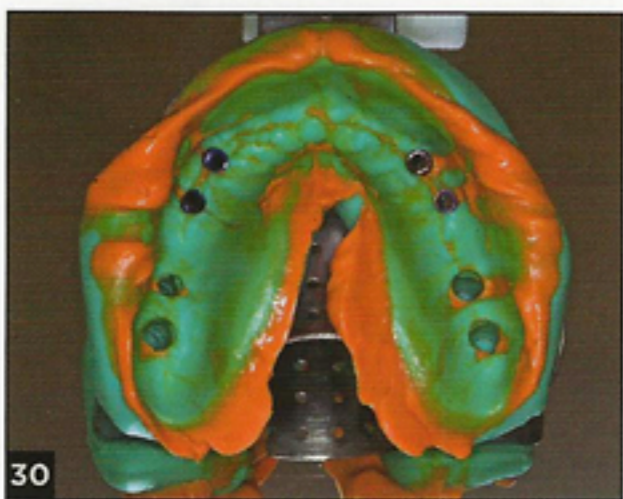
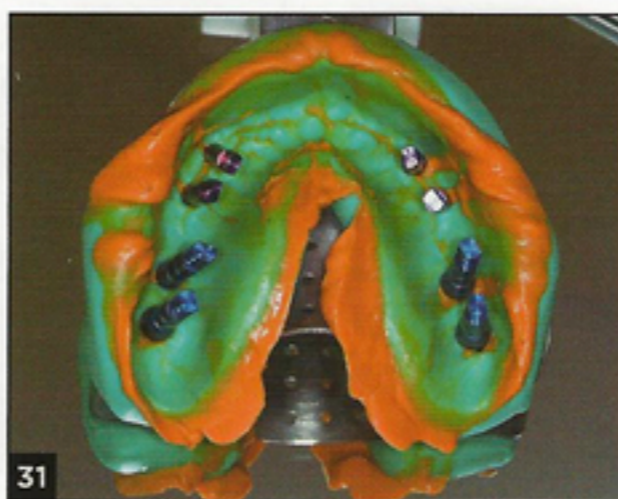
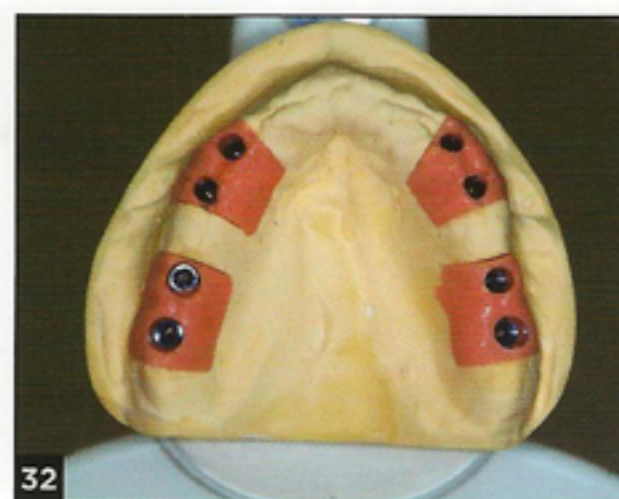
FIG. 29 / Contrôle de la bonne connexion des différentes pièces prothétiques.



30



31



32

FIG. 30 à 32 / Le maître modèle avec fausse gencive est préparé au laboratoire.

RÉALISATION DES MOIGNONS INDIVIDUALISÉS ET CONFECTION PROTHÉTIQUE

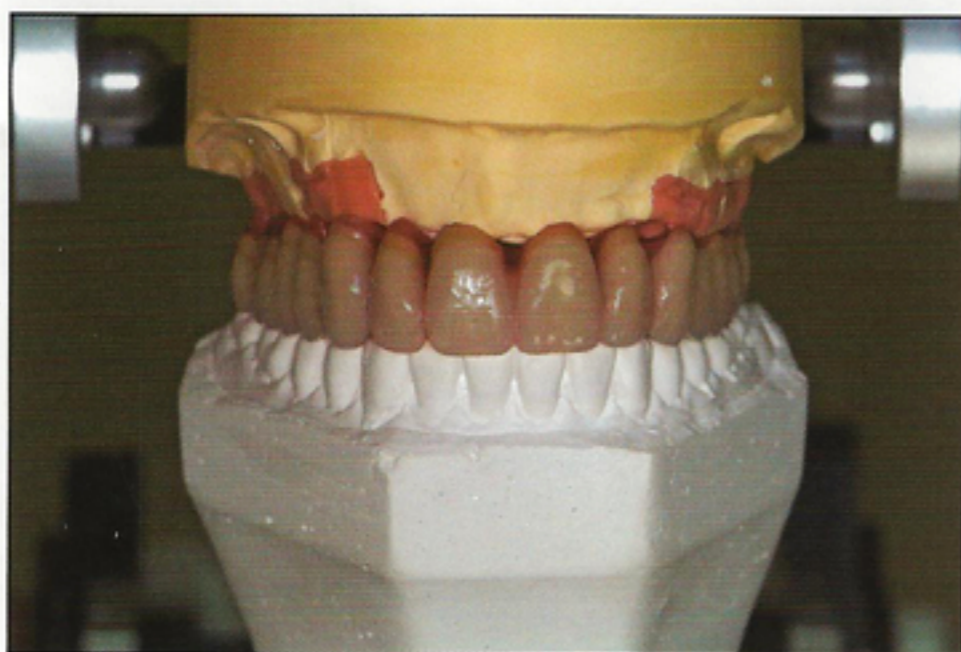

FIG. 33 / Selon le montage diagnostique préopératoire, le laboratoire préfigure, lui-même, les piliers avec une totale liberté de création : volume, hauteur, axe, dessin du congé prothétique. Les piliers Atlantis™ sont fabriqués virtuellement sur mesure à partir de la forme finale de la maquette prothétique grâce au logiciel spécifique Atlantis VAD™.

MODÉLISATION DES PILIERS ATLANTIS™

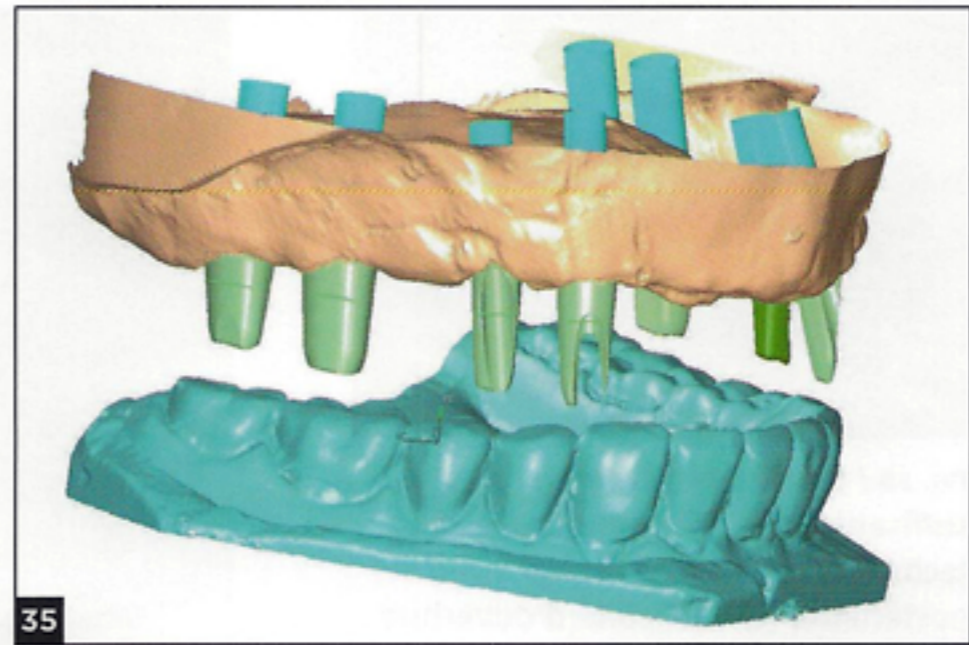
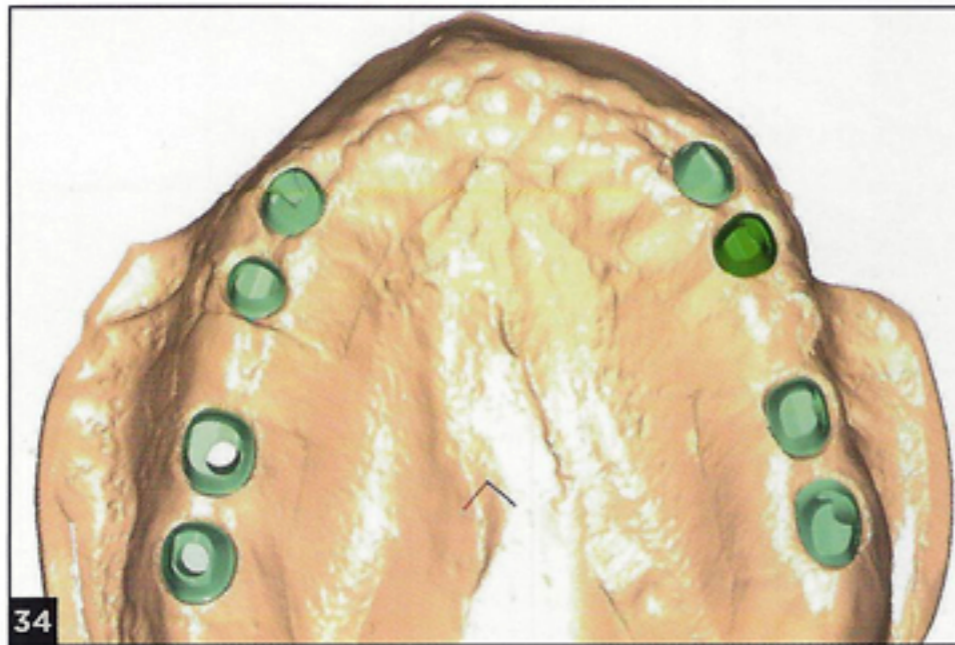


FIG. 34 / Vue occlusale.

FIG. 35 / Vue vestibulaire secteur 2.

FIG. 36 / Vue vestibulaire secteur 2 avec wax-up en transparence.

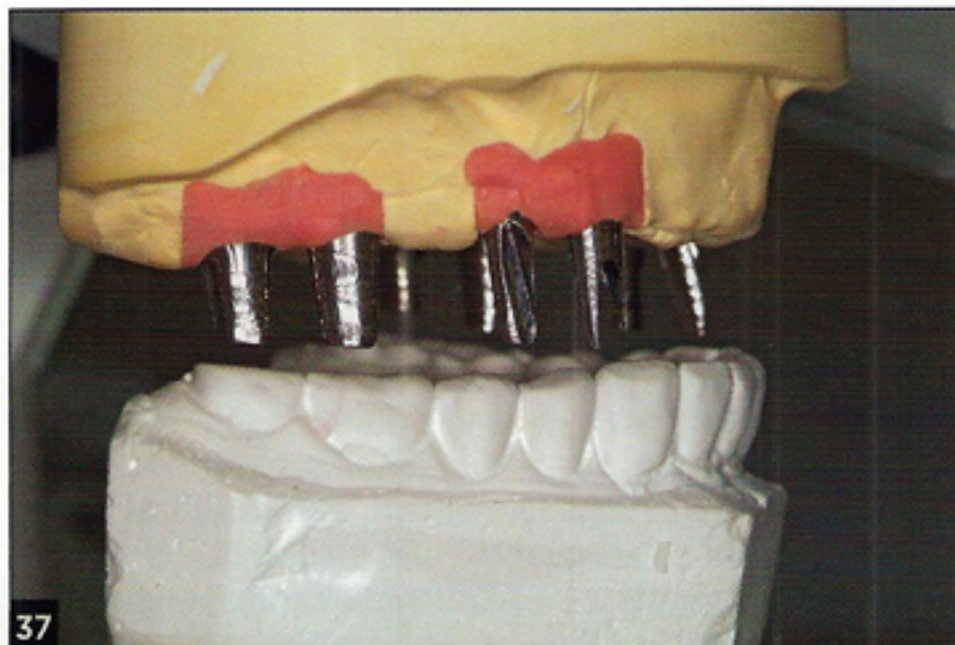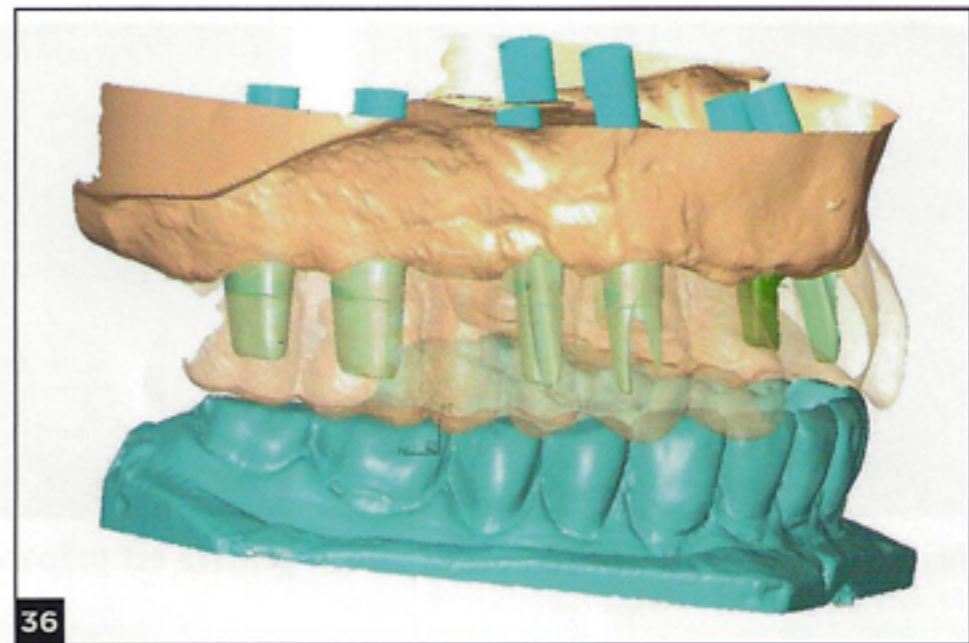


FIG. 37 et 38 / Visualisation des volumes adaptés, des hauteurs optimales.

MODÉLISATION DES PILIERS ATLANTIS™ (suite)

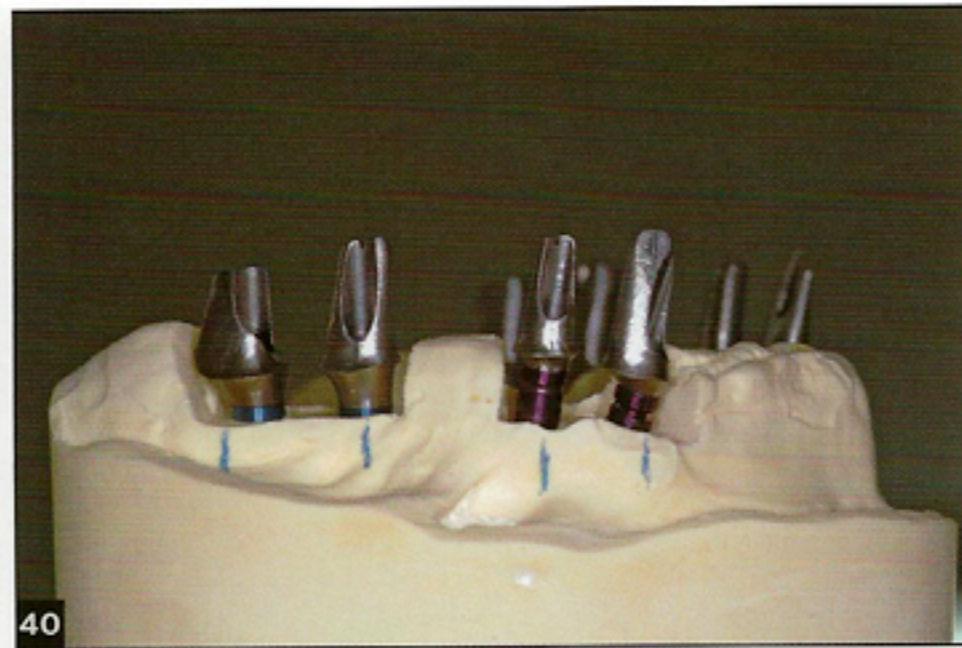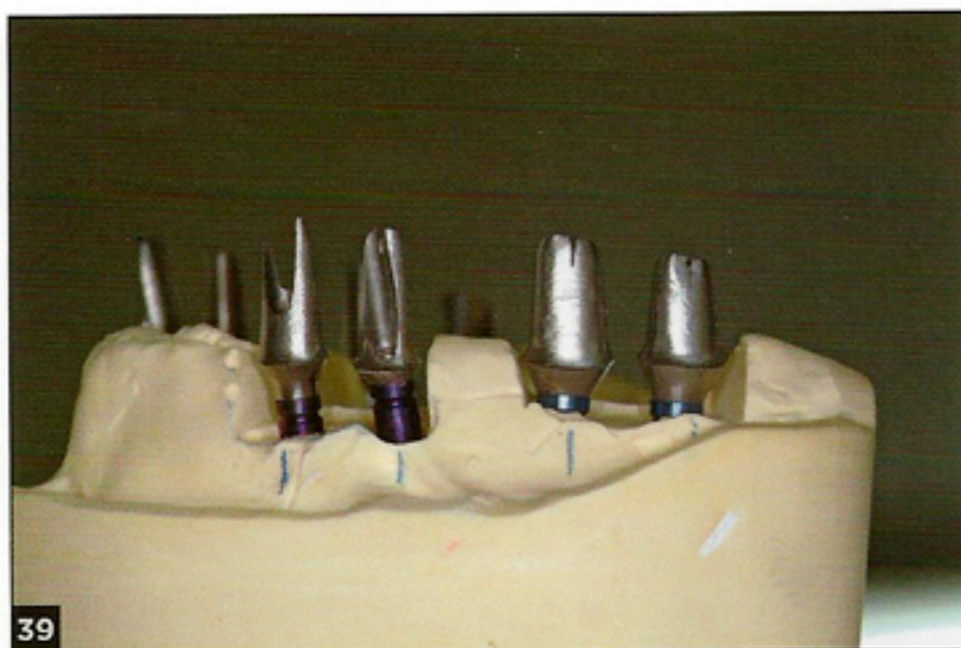


Fig. 39 et 40 / Visualisation des congés prothétiques exploitables, des profils d'émergence idéaux.

La réalisation de piliers prothétiques individualisés présente des profils d'émergence idéaux. Le système Atlantis™ de Astra Tech est compatible avec tous les systèmes répandus comme le système Biomet 3i.

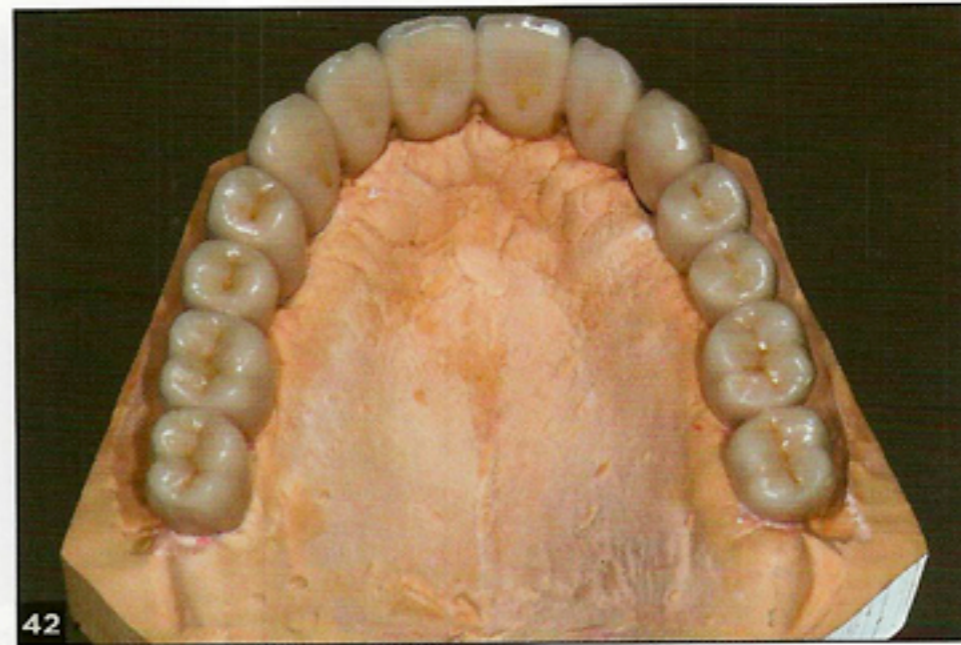
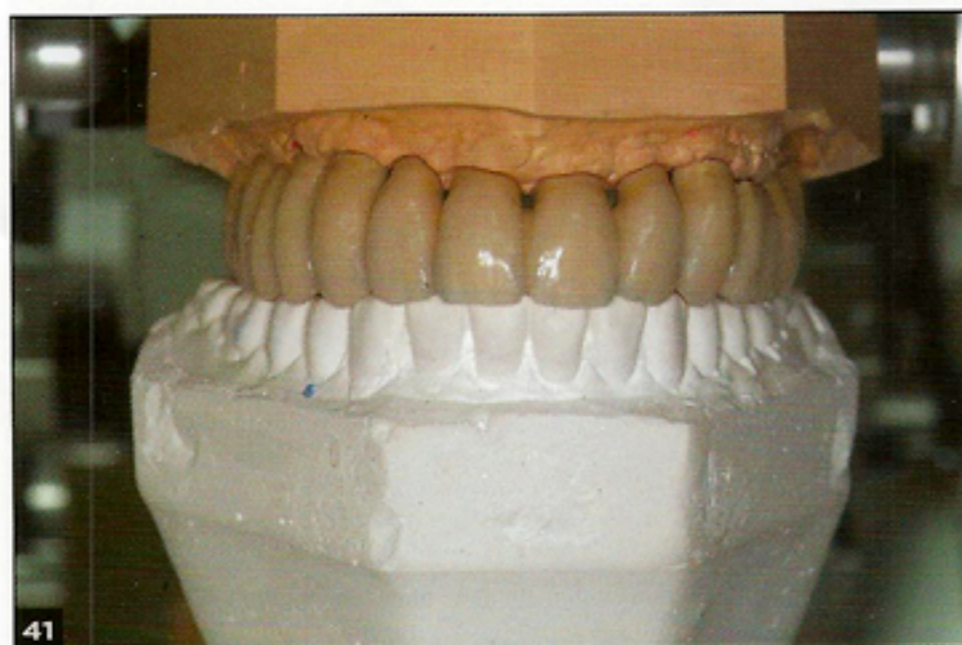
Fig. 41 et 42 / Confection conventionnelle d'un bridge de recouvrement scellé. L'absence de fausse gencive et de puits de vissage nous assure le naturel prothétique souhaité.

PHASE PROTHÉTIQUE III : MISE EN CHARGE

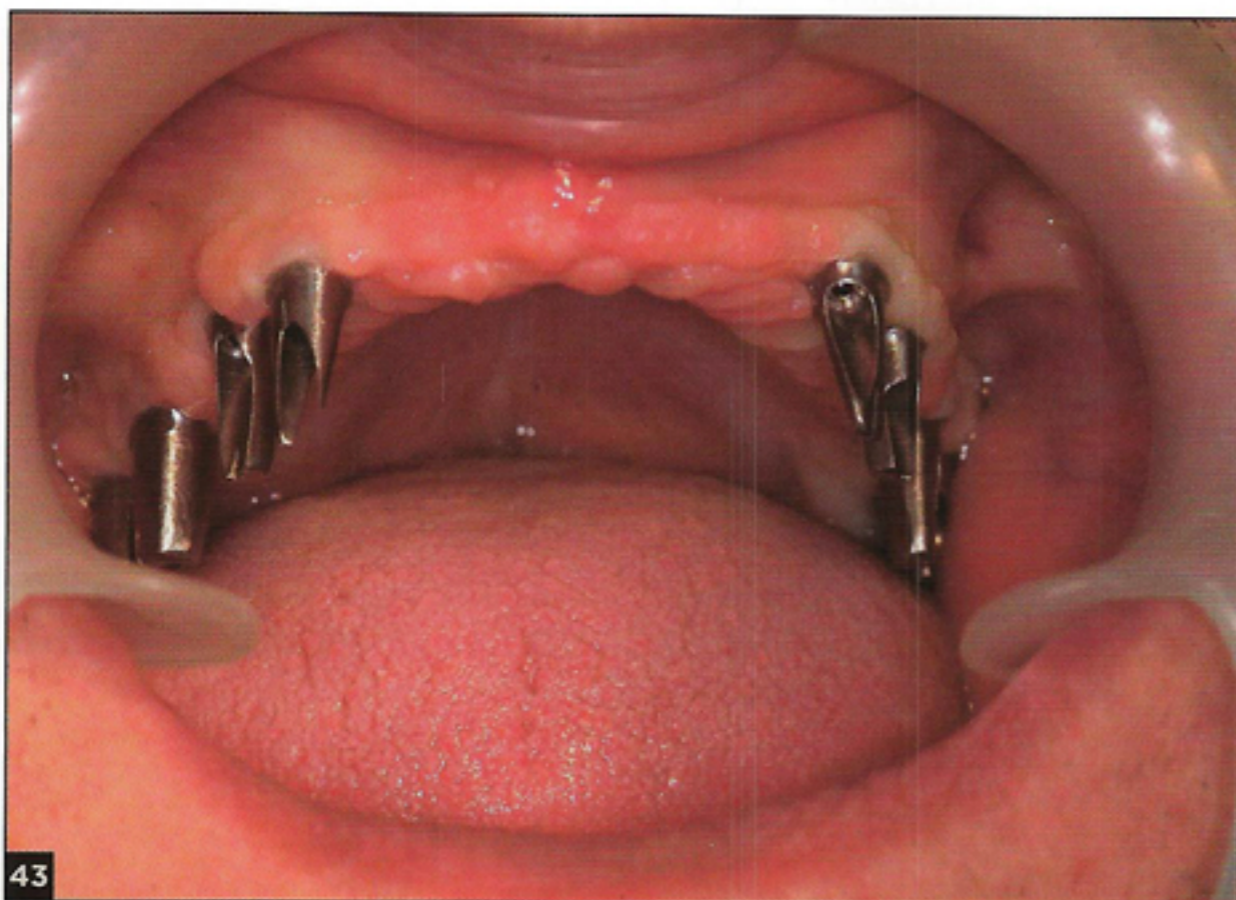


FIG. 43 / Insertion des piliers en titane numérisés Atlantis™. Notons que malgré le rattrapage des axes (implant n° 23), nous conservons le profil d'émergence idéal de la prothèse.

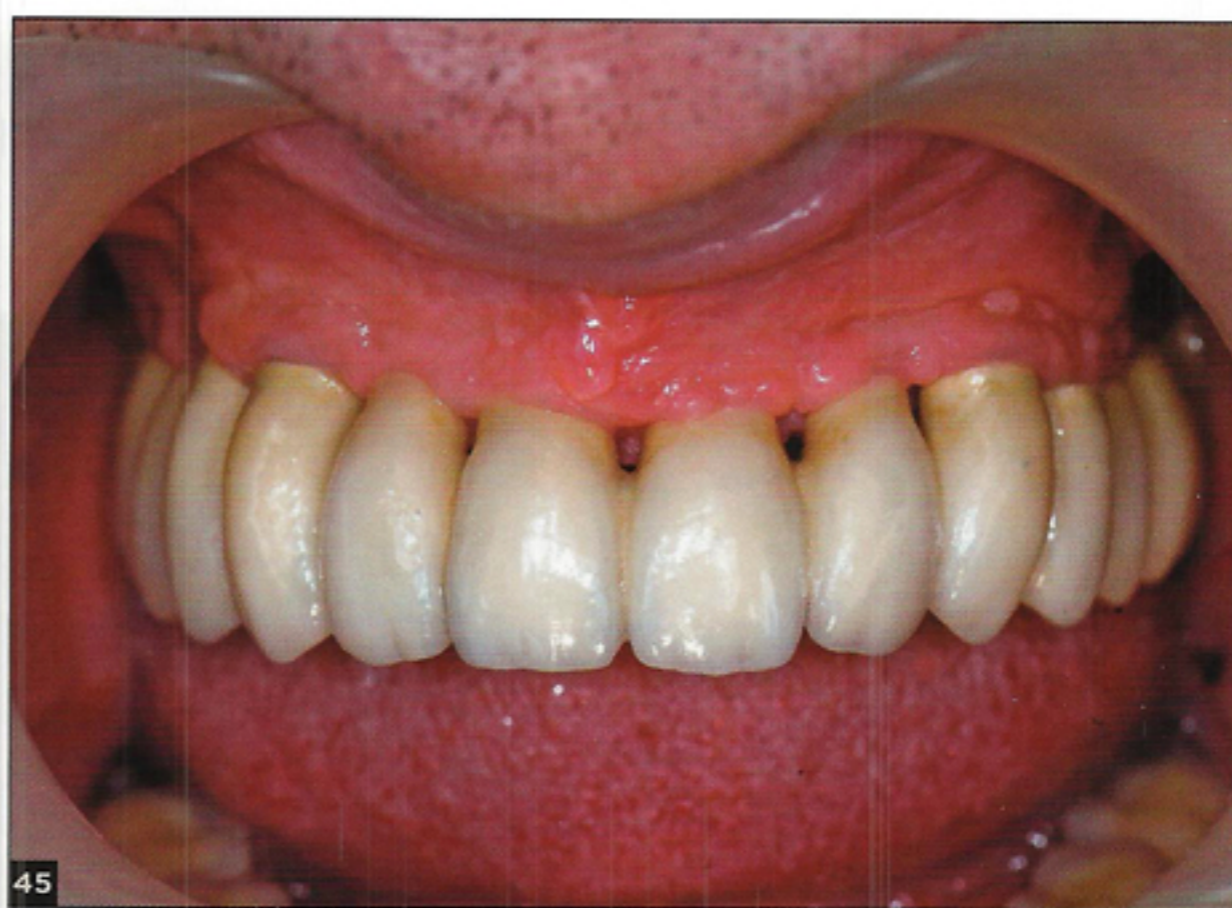
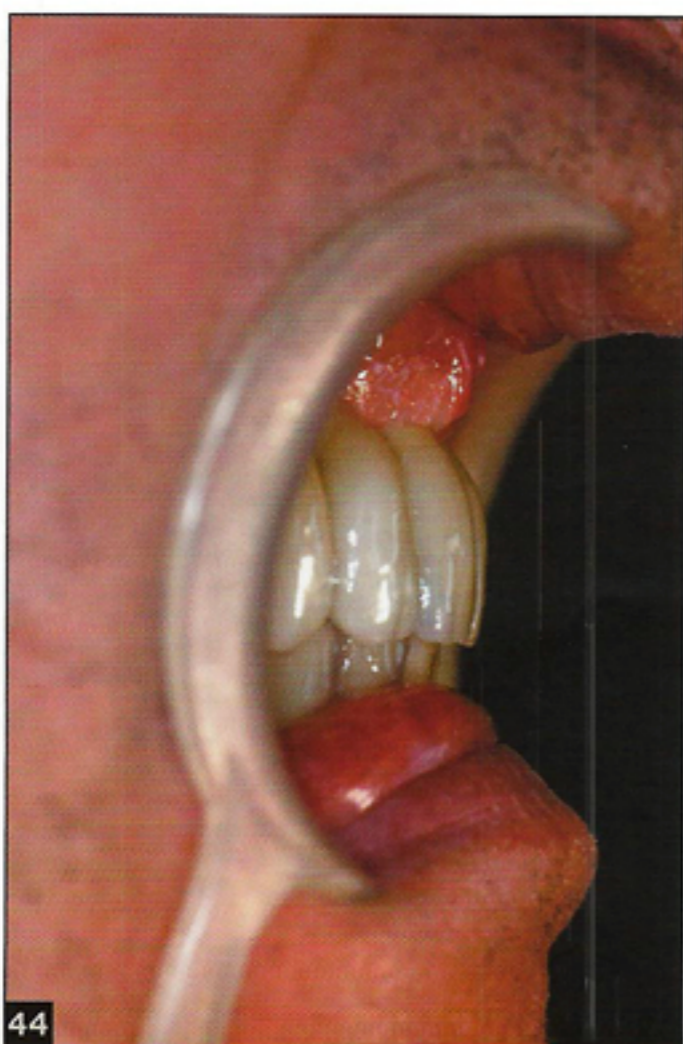


FIG. 44 et 45 / Visualisation de profil et de face de la similitude du projet prothétique et de la réalisation de fonction, objectif atteint par la marge de manœuvre offerte par la création de piliers individualisés.

RÉSULTATS

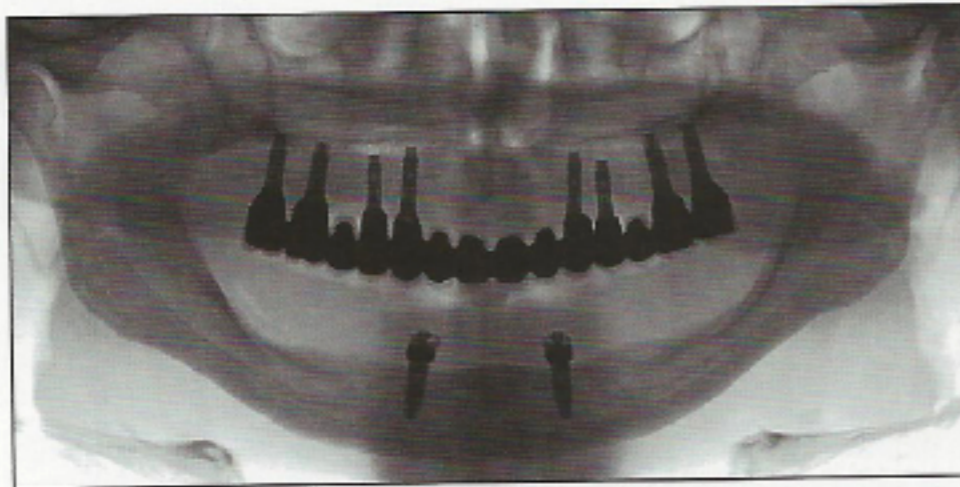


FIG. 46 / Contrôle radiographique de l'adaptation de la prothèse scellée.

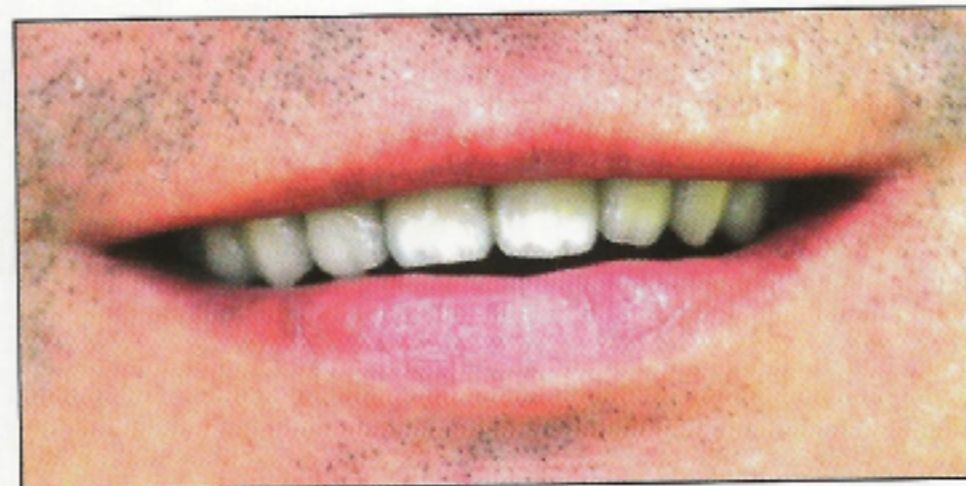

FIG. 47 / Intégration de la prothèse qui se traduit par la satisfaction physique et morale du patient.

CONCLUSION

L'objectif du traitement de ces deux patients a pu être atteint de façon consensuelle par le respect des orientations du montage diagnostique, d'une chirurgie implantaire rigoureuse, de la confection d'une prothèse de qualité, mais également grâce à un nouveau concept de piliers sur mesure CAD/CAM Atlantis™

de Astra Tech, aujourd'hui à notre disposition, permettant la création optimale de l'étage intermédiaire implant/prothèse. L'adaptation des piliers Atlantis™ sur les principaux systèmes implantaires¹ offre au laboratoire de prothèse toute liberté de créer le profil, l'angulation, le volume optimal de l'émergence

prothétique. Ainsi, les praticiens sont capables d'assurer une réelle intégration de l'architecture prothétique et d'associer idéalement les paramètres mécaniques, parodontaux et esthétiques à une prothèse esthétique et fonctionnelle pour la satisfaction des patients.

¹ Cf. charte de compatibilité Atlantis™ sous <http://www.astratechdental.fr/Library/117803.pdf>